

## Fasiyal Asimetri Vakasına Ortognatik Yaklaşım

Dr. Neslihan ÜÇÜNCÜ\*

Prof. Dr. Orhan GÜVEN\*\*

**ÖZET:** Çeşitli etkenler sonucu oluşan yüz asimetrisi yüzün değişik bölgelerinde görülebilir. Asimetri nedeni sıklıkla çenelerdir. Özellikle mandibula yüz asimetrisinde önemli rol oynar. Bu makalede, mandibular kaynaklı yüz asimetrisi olan erişkin bir hastaya uygulanan genioplasti ve operasyon öncesi ve operasyon sonrası değişimler sunulacaktır.

**Anahtar Kelimeler:** Fasiyal asimetri, genioplasti.

**SUMMARY:** AN ORTHOGNATHIC APPROACH TO FACIAL ASYMMERY Facial asymmetry which occurs as a result of different effects, may be seen at different parts of the face. The jaws are frequently the cause of facial asymmetry. Especially, the mandible is a major contributor to facial asymmetry. In this paper, the technique of genioplasty was applied to a patient who had mandibular asymmetry. Differences between preoperatif and postoperatif cephalometric values has been discussed.

**Key Words:** Facial asymmetry, genioplasty.

### GİRİŞ

Yüz asimetrisi hemen hemen herkezde çeşitli derecelerde mevcuttur. Bu asimetrinin nedeni sıklıkla çenelerdir. Yüzün diğer kısımlarında keza yüz asimetrisine neden olabilir.

Maksilla, nasomaksiller bölge dışında yüzün yumuşak dokuları için az bir destek oluşturduğundan yüz asimetrisinde çok az rol oynar. Mandibula ise alt yüzün yumuşak dokularının kemik desteğini oluşturduğundan pozisyonu veya şeklindeki en ufak değişiklikler asimetriye sebep olur.

Kondiler hiperplazi, kondiler tümör, kondiler fraktür, makrognati, prognatizm deviasyonu, hemifasiyal mikrosomiya, Romberg's hastalığı, hemifasiyal hipertrofi, Neurofibromatosis, infantil kortikal hiperostozis, ankiloz, kondiler agenesi, fibröz displazi, gibi nedenlerden ötürü mandibulanın asimetrik büyümesi sonucu yüz asimetrisi oluşur (1, 3, 4, 5).

Asimetri nedenine ve şekline göre çeşitli cerrahi yaklaşımlar uygulanır. Mandibulanın alt kenarının rezeksiyonu (genioplasti) asimetrinin düzeltim işlemlerinden birisidir (1, 2).

Bu makalede, çene ucu asimetrisi olan bir vakaya uygulanan cerrahi yaklaşım sunulacaktır.

### VAKA:

23 yaşındaki hastamız (S.O.Ö) kliniğimize yüzündeki özellikle çene ucundaki asimetri şikayeti ile başvurdu. (Resim 1a). Yapılan klinik muayenede çene ucunun bariz bir şekilde sol tarafa kaymış olduğu gözlemlendi. Dişsel orta hat 3.5 mm sola kaymıştı. Klas III molar ilişkisine sahipti fakat ön ve yan bölgede çapraz kapanış içermiyordu.

Anteroposterior radyografik analizde (6) yüzde sadece mandibular asimetri varlığı tesbit edildi. Midsagittal düzleme göre maksiller dişsel orta çizgide 2 mm, mandibular dişsel orta çizgide 5.5 mm, çene ucu-sert dokuda 8.5 mm, çene ucu-yumuşak dokuda 9 mm sola kayma mevcuttu. ZL-AG mesafesi 84 mm iken, ZR-GA mesafesi 94 mm bulundu (Şekil 1, Resim 2a, Tablo I).

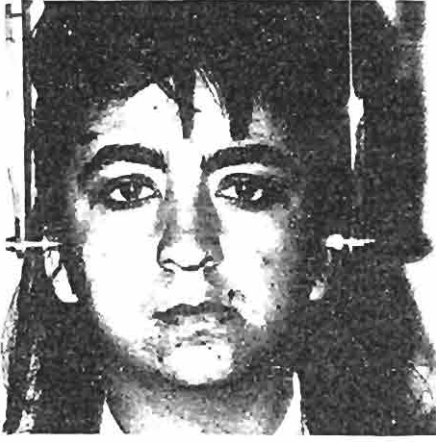Panoramik radyografda da sağ kondilin gelişiminin sol kondile göre daha fazla olduğu izlendi. (Resim 3). Asimetri, mandibular kaynaklı olduğundan genioplasti işlemi uygun görüldü.

Cerrahi Teknik; Vakaya nasotrakeal genel anestezi altında intraoral genioplasti uygulandı (1, 2) (Şekil 2). Küçük segment preoperatif planlama safhasında tasarlandığı üzere, postoperatif yumuşak dokuların kısa ve uzun dönemde tolere edebileceği oranda 6.5 mm sağa kaydırılarak, intra osseöz tel ligatürü ile tesbit edildi.

Hastanın postoperatif 6. aydaki kontrollerinde alt segmentin son derece mükemmel bir kemikleşim gös-

\* G.Ü. Dişhek. Fak. Ortodonti A.B.D. Görevlisi.

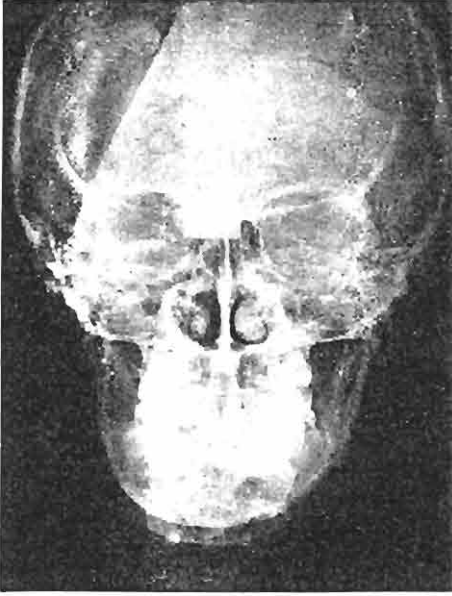
\*\* A.Ü. Dişhek. Fak. Ağız, Diş ve Çene Hastalıkları ve Cerrahisi A.B.D. Öğretim Üyesi.



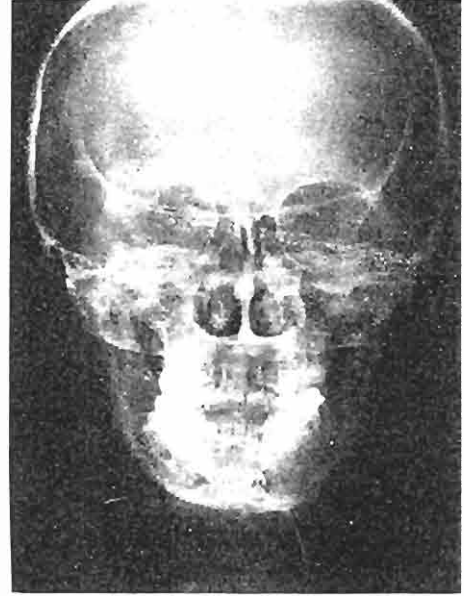
Resim. 1a- Operasyon Öncesi Cephe Fotoğrafi



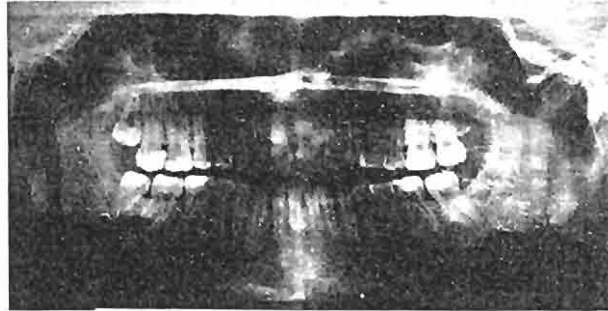
Resim. 1b- Operasyon Sonrası Cephe Fotoğrafi



Resim. 2a- Operasyon Öncesi Anteroposterior Radyografisi



Resim. 2b- Operasyon Sonrası Anteroposterior Radyografisi



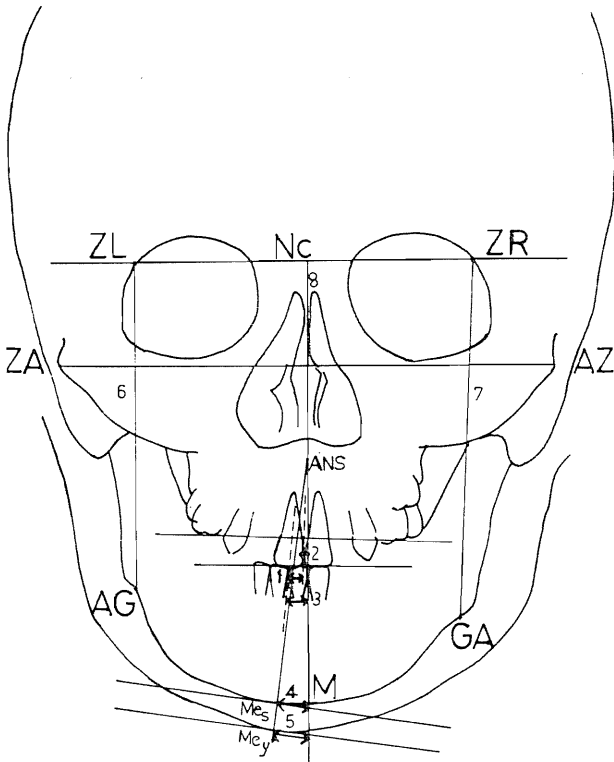
Resim. 3- Panoramik Radyografisi

terdiği, m. mentalis ve m. genioglossusun fonksiyonlarının yerinde olduğu tesbit edildi. Tesbit materyali olan intraosseöz teller bir reaksiyon göstermediği için çıkarılmadı (Resim 2b).

### TARTIŞMA

Kafa kaidesine alt çene eklemi aracılığı ile bağlanan mandibulanın çift taraflı ve simetrik olarak büyümesi sonucu alt çenenin ve buna bağlı olarak yüzün dikey boyutları artar. Kondiler gelişim tek taraflı veya asimetrik ise çenenin tümünde bir tarafa doğru kayma görülür. Bu değişim diş dizilerini etkilediği gibi çene ucunu da etkiler (1, 3, 4, 5).

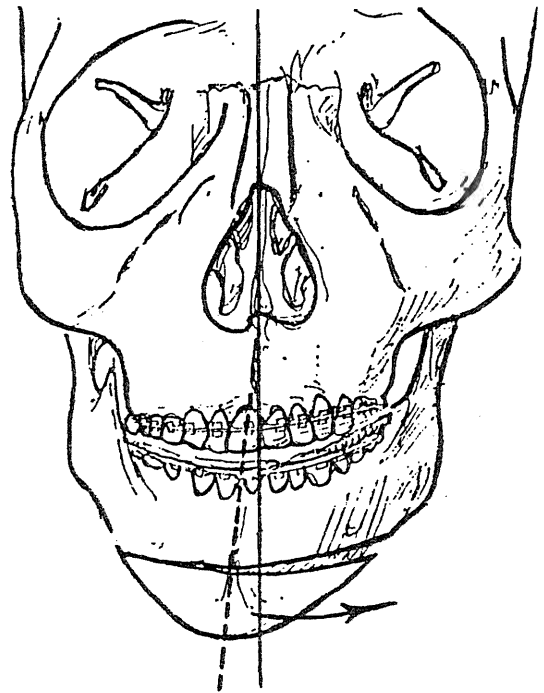
Vakamızda da çene ucu asimetrisi olduğundan genioplasti işlemi uygun görüldü ve uygulandı. Vakada operasyona bağlı olarak yüz yüksekliğinde (NC-M) 3 mm. lik bir azalma oluşurken midsagittal düzleme göre sola doğru olan 8.5 mm. lik deviasyon, 6.5 mm. düzeltilerek 2 mm. ye düşürüldü ve neticede yüz estetiğinde oldukça olumlu bir sonuç elde edildi (Resim 1a, 1b) (Tablo I).



Şekil 1- Vakanın Asimetrisinin Değerlendirilmesinde Kullanılan Nokta ve Düzlemler (Ricketts Analizi)

Tablo I: Vakanın Operasyon Öncesi ve Operasyon Sonrası Analiz Değerleri.

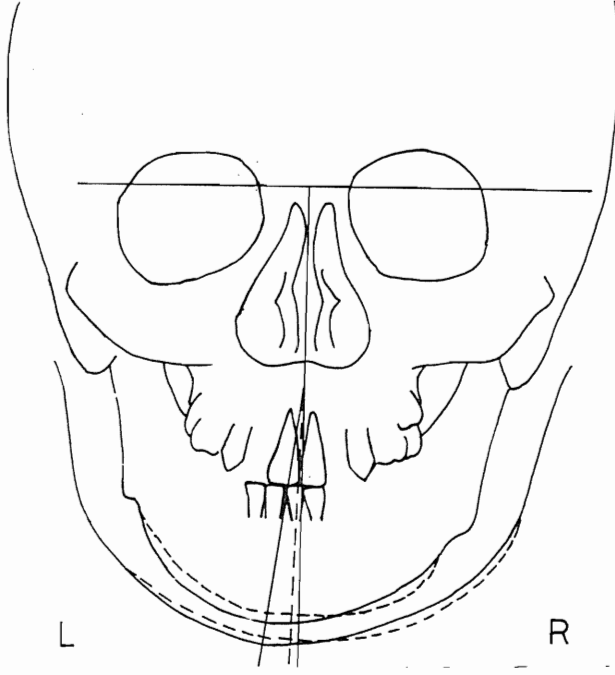
Vaka: S.O. (Erkek)	Operasyon Öncesi (mm.)	Operasyon Sonrası (mm.)
1. Dişsel orta çizgi	3.5	-
2. $\perp$ Midsagittal Düzlem	2.0	-
3. $\perp$ Midsagittal Düzlem	5.5	-
4. Me (sert)-Midsagittal Düz.	8.5	2.0
5. Me (yum)-Midsagittal Düz.	9.0	2.5
6. ZL-AG	84	-
7. ZR-GA	94	-
8. Nc-M	117	114



Şekil 2- Vakaya Uygulanan Cerrahi Teknik

### YARARLANILAN KAYNAKLAR

- Bell, W.H.: Surgical Correction of dentofacial deformities. W.B. Saunders Co., Philadelphia, 1985.
- Epker, N.B., Wolford, L.M.: Dentofacial deformities-Surgical and orthodontic correction. The C.V. Mosby Co., St. Louis, 1980.
- Graber, T.M., Swain, B.F.: Orthodontics current principles and techniques. The C.V. Mosby Co., St. Louis, 1985.
- Perkün, F.: Çene ortopedisi (ortodonti). Ar Basımevi, İstanbul, 1983.
- Salzmann, J.A.: Practice of orthodontics. J.B. Lippincott Co., Philadelphia, 1966.



Şekil. 3- Operasyon Öncesi ve Sonrası Anteroposterior Radyografilerin Çakıştırması

6. Uzel, İ., Enacar, A.: Ortodontide Sefalometri. Yargıçoğlu Matbaası, Ankara, 1984.

Yazışma Adresi: Prof. Dr. Orhan GÜVEN  
A.Ü. Dişhek. Fak.  
Ağız, Diş ve Çene Hastalıkları ve Cerrahisi  
Anabilim Dalı  
Beşevler/ANKARA

Bu makale, Yayın Kurulu tarafından 28 / 03 / 1990 tarihinde yayına kabul edilmiştir.